

KÖPEKLERDE PRE-OPERATİF TEK DOZ ANTİBİYOTİK PROFİLAKSİSİ

Sami ÜNSALDI, Cihan GÜNAY

Fırat Üniversitesi Veteriner Fakültesi, Elazığ-TÜRKİYE

Geliş Tarihi: 18.07.2000

The Prophylaxis of Application of Preoperatively a Single Dose Antibiotic in the Dog**SUMMARY**

In this study, a total of 10 mixed breed dogs (6 males and 4 females) aged between 1-3 years and weighted 15-20 kg. were used. These dogs were allocated equally into control (5 dogs) and experimental (5 dogs) groups. In both groups, enterotomy and gasrotomy were performed. While no antibiotic was given to control group, 1 gr of ceftazidime was administered preoperatively to the experimental group. In control group, the subcutaneous suppuration along the incision line in two cases and subcutaneous suppuration associated with bowel evantration in one case were observed. However, in experimental group no postoperative complication was encountered.

The results of present study suggest that preoperatively application of a single dose ceftazidime may be satisfactory enough to prevent the development of postoperative infection and its related complications.

Key Words: Ceftazidime, Dogs

ÖZET

Bu çalışmada; vücut ağırlıkları 15-20 kg ve 1-3 yaşları arasında değişen 4'ü dişi, 6'sı erkek olmak üzere 10 adet ergin melez köpek kullanıldı. Köpekler (5'i kontrol) ve (5'i uygulama) olmak üzere iki eşit gruba ayrıldı. Her iki gruptaki köpeklerde de enterotomi ve gastrotomi operasyonları gerçekleştirildi. Kontrol grubundaki köpeklere herhangi bir antibiyotik verilmezken, uygulama grubundaki köpeklere operasyon öncesi 1 gr ceftazidim verildi. Kontrol grubundaki köpeklerin 2'sinde subkutan supparasyon, birinde ise supparasyonla birlikte bağırsak evantrasyonu gözlemlendi. Uygulama grubundaki hayvanların hiçbirinde postoperatif bir komplikasyonla karşılaşılma. Bu çalışmanın sonucu; operasyon öncesi tek doz ceftazidime uygulanmasının operasyon sonrası gelişebilecek enfeksiyon ve ona bağlı oluşan komplikasyonları önlemede yeterli olduğunu göstermektedir.

Anahtar kelimeler: Ceftazidime, Köpekler

GİRİŞ

Günümüzde halen ameliyat sonrası dönemin en önemli komplikasyonlarından biri enfeksiyondur. Enfeksiyon komplikasyonları içinde de en sık rastlanılanı yara enfeksiyonlarıdır (7,9,10). Bu durum; şirurjikal yara bölgesinden kan renginde bir akıntı veya irin gelmesi diye tarif edilir (6,7). Enfeksiyon oluştuğunda nabız hızlanır, beden ısısı artar ve total lökosit sayısında bir artış kaydedilir. Ayrıca operasyon bölgesinde kızarıklık ve dolgunluk hissedilir, bir iki dikiş alınca ve deri açılınca irin akar. Bazen irin gelmeyebilir, o zaman irin daha derin dokulara inmiş olabilir. Bu durum hemen tedavi edilmezse hayvanı peritonitise ve hatta genel bir sepsise götürerek ölümüne neden olabilir (6,9,17).

Cerrahlar ameliyat sonrası oluşan enfeksiyöz komplikasyonları azaltmak için büyük gayret göstermektedirler(10). Cerrahi enfeksiyonların tedavisi iki şekilde yapılır. Bunlardan biri genel destekleyici tedavilerle dayanıklılığı arttırmaktır. Genel destekleyici tedavi; sıvı ve elektrolit dengesini ayarlamak, gerekli gıda ve vitaminleri temin etmek, hastayı istirahat ettirmek ve ağrıyı dindirmekle sağlanır (6). Diğer tedavi şekli ise; enfeksiyona neden olan mikroorganizmaları ortadan kaldırmaktır. Bu amaçla lokal veya sistemik birçok antibakteriyel ajan kullanılmaktadır. Kullanılan lokal ajanların pek çoğunun da etkisiz kaldığı bilinmektedir (6, 7, 8, 9, 10,19,23). Gerek yara ve gerekse de intraabdominal

enfeksiyon komplikasyonlarından korunmak için aşağıdaki 3 prensibe sadık kalma gereği kabul görmüştür.

- 1-İyi bir ameliyat öncesi hazırlık
- 2-Mükemmel bir cerrahi tekniğin kullanılması
- 3-İyi bir postoperatif bakım

Bu 3 prensibe geniş spektrumlu bir antibiyotik ile uygun bir profilaksiyi de 4. madde olarak eklemek gerekir (5,15,17).

Ceftazidime (Fortum: Glaxo) 3. jenerasyonda olan bir sefalosporindir. Sefalosporinler, kimyasal yapıları ve etki mekanizmaları bakımından penisilinlere benzerler (14,19,23). Fakat dokuların çoğuna penisilinlere göre daha iyi nüfuz ederler, kemik dokusuna girmeleri de yeterli derecede olur. Sefalosporinler iltahap oluştuğunda synovial, peritoneal ve perikardial sıvılara yeterli derecede girebilirler (12). Ceftazidime özellikle Gram negatif bakterilere, Enterobakterilere, Gram pozitif ve Gram negatif bakterilerin ürettikleri Betalaktamazlara karşı mükemmel bir etkiye sahiptir (12,19,21,22). Operasyondan önce her hayvana 1 gr ceftazidime intravenöz uygulanmasıyla gram pozitif ve gram negatif mikroorganizmalar üzerine çok güçlü bir etki gösterir (10).

MATERYAL VE METOT

Bu çalışmada vücut ağırlıkları 15-20 kg, ve 1-3 yaşları arasında değişen sağlıklı 4'ü dişi 6'sı erkek olmak üzere toplam 10 adet ergin melez köpek kullanıldı. Hayvanlar 10 gün süreyle kontrol altında tutularak sağlık kontrolünden geçirildi. Köpekler kontrol ve uygulama olmak üzere 2 eşit gruba ayrıldı. Kontrol grubundaki hayvanlara operasyon öncesi ve sonrası herhangi bir antibiyotik verilmedi. Uygulama grubundaki hayvanlara ise operasyondan 1 saat önce her köpeğe 1gr Fortum (Glaxo-Welcome) intravenöz verildi(10). Yara bölgesinin traş ve dezenfeksiyondan sonra hayvanlara Rompun (Xylazine HCL 23.32 mg/ml Bayer) 2mg/kg uygulandıktan 10 dakika sonra Ketalar (Ketamin HCL, 50 mg/ml Parke-Davis) 20 mg/kg uygulanarak anesteziye alındı (2,11). Daha sonra ksifoidal bölgeden başlamak üzere göbek bölgesine ensizyon yapıldı. Karın boşluğuna girilerek enterotomi ve gastrotomi operasyonu gerçekleştirildi. Operasyondan sonra karın boşluğu ve deri ayrı dikişlerle kapatıldı (1,2,4). Her iki grupta da operasyondan sonra lokal yada paranteral herhangi bir antibiyotik verilmedi ve koruyucu pansuman uygulanmadı. Her iki grupta da operasyon öncesi, operasyondan 1 gün sonra, 3 gün sonra ve 1 hafta

sonra olmak üzere toplam 4 kez total lökosit sayıları ve vücut ısılarına bakıldı (Grafik 1 ve Grafik 2).

BULGULAR

Kontrol grubundaki hayvanların tümünde operasyondan 3 gün sonra ensizyon bölgesinde kızarıklık ve ağrı mevcuttu. Bu 5 köpeğin 3'ünde deri dikişlerinin yer yer açıldığı görüldü. Dikişleri açılan hayvanlar anesteziye alınarak deri tekrar kapatıldı. İkinci köpeğin 4. günde birkaç dikişinin tekrar açıldığı görüldü. Hayvan anesteziye alınarak bağdoku ve kaslar arası kontrol edildiğinde, buralarda hafif suppurasyonun başladığı dikkati çekti. Bu durumda yara dudakları yenilenip temizlendikten sonra tekrar dikiş uygulandı. Ancak dikişlerin 6. gün tekrar açılarak bağırsakların evantre olduğu tesbit edildi (Resim 1).



Resim 1. Kontrol grubundaki bir hayvanda operasyondan 6 gün sonra görülen bağırsak evantrasyonu

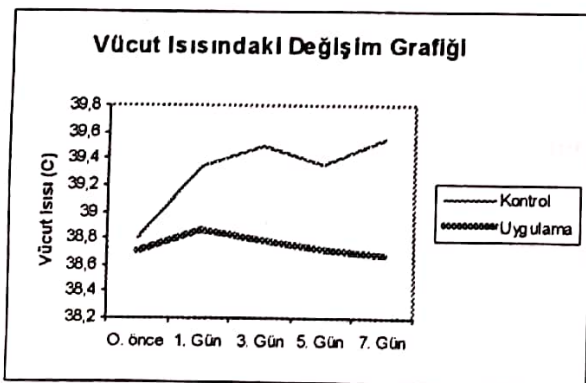
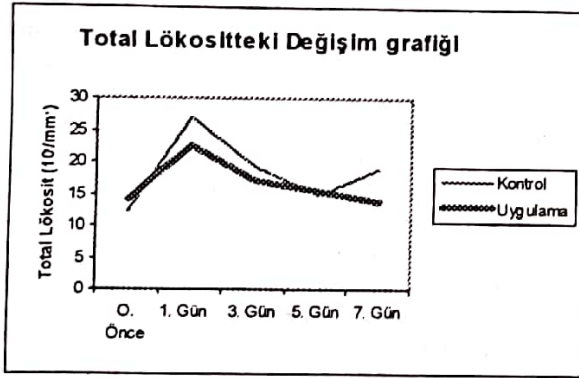
Figure 1. Intestinal evantration of a control group dog observed 6 days after the surgery

Aynı gün hayvan ötenazi yapılarak yarının makroskopik kontrolü yapıldığında, deri altı ve kaslar arasında fazla miktarda suppurasyonun olduğu gözlemlendi. Karın boşluğuna girildiğinde, bağırsakların evantre olduğu bölgenin çevresinde suppurasyona rastlandı. Midedeki ensizyon hattı incelendiğinde operasyon hattının iyileştiği, sadece ensizyon hattında çok hafif bir sikatriks izine rastlandı. 3. köpeğin 7. gün deri dikiş hattında yer yer yırtılmaların olduğu ve dikiş hattının muhtelif yerlerinde deri nekrozları görüldü. Yapılan muayenede derialtı bağdoku ve kaslar arasında suppurasyonlar tespit edildi. Aynı gün ensizyon hattı kat kat açılarak karın boşluğuna girildi. Karın boşluğunda herhangi bir suppurasyona rastlanamadı.

Bu hayvanda suppurasyon sadece dokular arasında lokal olarak kalmıştı (Resim 2).

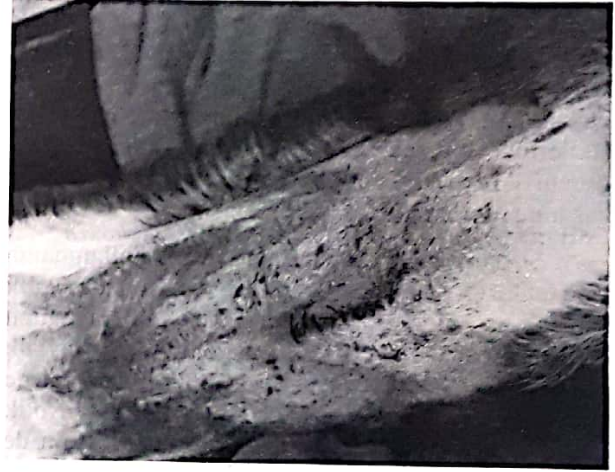

Resim 2. Kontrol grubundaki bir hayvanda operasyondan 7 gün sonraki hali dokular arasında yaygın suppurasyon
Figure 2. This showing diffuse suppurative between tissues in a control group dog 7 days after surgery



Gastrotomi yapılan yer incelendiğinde yara sikatriksinin tamamen kapandığı ve ensizyon hattının belirlenemediği tespit edildi. Dikişlerini açan 1. köpek ve diğer köpeklerin deri dikişleri 10. gün alınarak hayvanlar serbest bırakıldı.

Uygulama grubundaki 2 köpeğin dişleri ile deri dikişlerini açtıkları tespit edildi. Bunlardan birinin 1. ve 2. gün olmak üzere 2 defa, diğerinin ise 2. gün birkaç dikişini açtığı görüldü. Her defasında dikişlerini açan bu hayvanlar derhal anesteziye alınarak tekrar dikiş uygulandı. Bu esnada deri ve kaslarda herhangi bir komplikasyonla karşılaşılmadı. Bu köpeklerden biri 3. gün deri dikişlerinin birkaçını tekrar açtı, açılan dikişler tekrar uygulandı. Bu hayvanlarda yara iyileşmesi tamdı. Diğer 3 köpekte ise her hangi bir komplikasyon gözlenmedi (Resim 3).



Resim 3. Uygulama grubundaki bir hayvanda operasyondan 8 gün sonraki görünümü (Dikişleri alınmamış hali)
Figure 3. Appearance of operation site of an experimental group 8 days after surgery

Dikişlerini açan bu iki köpeğin 8. gün dikişleri alındı (Resim 4).



Resim 4. Uygulama grubundaki bir hayvanda operasyondan 10 gün sonraki görünümü (Dikişleri alınmış hali)
Figure 4. Appearance of operation site of an experimental group 10 day after Surgery

10. gün ötenazileri yapılarak otopsi yapıldığında deri altı, kaslar ve karın boşluğunda hiçbir komplikasyonla karşılaşılmayıp, dokular da yeterli dirence sahipti. Gastrotomi yapılan ensizyon hattı aranmasına rağmen sikatriks izine rastlanmadı. Kalan 3 köpeğin 8. gün dikişleri almarak 10. gün hayvanlar serbest bırakıldı.

TARTIŞMA VE SONUÇ

Antibiyotik çağının başlamasından günümüze değin yarım yüzyılı aşkın bir süredir kullanıma sunulan antibakteriyel ajanlar insan ve hayvanlarda karşılaşılan her çeşit bulaşıcı ve salgın hastalıkların sağaltım ve önlenmesinde büyük başarı sağlamıştır. Fakat son yıllarda bu ilaçların antibakteriyel etkilerinde bir azalma görülmüştür. Bunun başlıca nedeni patojen mikroorganizmalardaki direnç kazanma durumudur (5.8.23).

Doğru (9), gelişigüzel antibiyotik kullanmanın yara enfeksiyonunu önleyemediği, hatta antibiyotik verilmeyen olgularda irinin daha az olduğunu belirtmektedir. Değerli (6), uygun bir antibiyotik seçilse dahi bunun yara enfeksiyonlarını önlemede yeterli olmayacağını, bu yüzden mutlaka antibiyotik tedavisine ek olarak genel destekleyici tedavinin de yapılması gerektiğini belirtmiştir. Bu çalışmada kullanılan ceftazidime operasyondan önce bir kez verildiğinde başka herhangi bir antibiyotik verilmesine gerek kalmadan yara enfeksiyonlarını önlediği tespit edildi. Bu yüzden gelişigüzel antibiyotik uygulamaktansa tek doz ceftazidime verilmesinin daha uygun olacağı kanısındayız.

Değerli (7), antibiyotik tedavisi yapılan hastalarda intraperitoneal apsenin hemen gelişmeyeceğini, fakat operasyondan birkaç gün sonra ise duodenal aralıktan ve anastomoz aralığından sızıntı halinde enfeksiyonun birden başlayıp hızla gelişeceğini belirtmiştir. Bu çalışmada ceftazidime uygulanan gruptaki hayvanlar 10 gün süreyle gözetim altında tutulmasına rağmen bu süre içerisinde herhangi bir enfeksiyon belirtisi ile karşılaşmadı. Hatta iki kez dikişlerini açmış olan iki hayvanın yapılan otopsisinde kaslar arasında, peritonda ve gastrotomi bölgesinde bir enfeksiyon görülmedi.

Krukowski (13) ve Bergman (3), operasyon yapılmadan önce hayvanı 24 saat aç bırakmayı, mide ve bağırsakları uygun bir antiseptikle yıkamayı önermişlerdir. Bergman (3), buna ilave olarak geniş spektrumlu bir antibiyotik kombinasyonunun (Metranidazol + Doxyciline) operasyondan önce verilmesiyle yara enfeksiyonlarını önleyeceğini

savunurken, Krukowski (13), geniş spektrumlu bir antibiyotiğe ilave olarak peritoneal boşluğada antibiyotik (Tetrasiklinler) verilmesini önermiştir. Özkaya (15) ise; uygun bir antibiyotiğe ilave olarak operasyon öncesi deri antisepsisine tam olarak uymakla enfeksiyon olasılığının da minimuma ineceğini belirtmiştir. Bu çalışmada araştırmacıların belirttiği gibi hayvanlar operasyona alınmadan önce 12 saat süreyle aç bırakıldı ve operasyon bölgesinin gerekli antisepsisi sağlandı. Fakat araştırmacıların belirttiği gibi herhangi bir antibiyotik kombinasyonu kullanılmadı ve peritoneal boşluğa da herhangi bir antibiyotik verilmedi. Sadece operasyondan önce her köpeğe 1 gr ceftazidime kullanıldı, buna rağmen hiçbir enfeksiyonla karşılaşmadı.

Ceftazidime üçüncü kuşak bir sefalosporindir. En çok gram negatif bakterilere, aneorop mikroorganizmalara ve de enterobakterilere karşı mükemmel bir etki sağlar (12,19,20,21,22,24). Soback (21), ceftazidimin özellikle neonotal dönemdeki buzağların ishal ve pneumoni olgularında rahatlıkla kullanılabileceğini belirtmiştir. Füzun (10) ise; ceftazidimin insanlarda operasyonlardan önce kullanılmasıyla çok büyük bir başarı sağladığını açıklamıştır. Rambo (18), operasyondan sonra karın boşluğuna sefalosporin verilmesinin etkili olacağını bildirmiştir. Bu çalışmada araştırmacıların belirttiği gibi operasyondan önce kullanılan ceftazidimin, köpeklerdeki mide-bağırsak operasyonlarından sonra doğabilecek enfeksiyon riskini ortadan kaldırdığı tespit edildi. Fakat yapılan literatür taramalarında bu ilacın köpeklerde kullanıldığını gösteren bir çalışmaya rastlanılmadı.

Kayaalp (12), ceftazidimin tek başına verilmesiyle Gram negatif basillerin oluşturduğu Beta-Laktamazları indükleyebilecekleri ve böylece çok sayıda Beta-laktam rezistansı oluşturacağını belirtmiştir. Bunu önlemek için de ceftazidimle beraber Aminoglikozitlerin de verilmesini önermiştir. Bu çalışmada ceftazidim dışında herhangi bir ilaç verilmemesine rağmen enfeksiyon gelişmedi.

Araştırmacılar enfeksiyon bölgesinde lokal sıcaklık artışı, şişkinlik ve kızarıklığın olacağını, buna ilave olarak hayvanın vücut ısısında artış, titreme, nabız yükselmesi (6,7,9,13) ve lökositoz (6,25) görüleceğini vurgulamışlardır. Bu çalışmada özellikle kontrol grubundaki hayvanlarda operasyondan yaklaşık 3 gün sonra operasyon bölgesinde şişkinlik, ısı artışı ve ağrıya karşı duyarlılık tespit edildi. Ayrıca vücut ısısında artış ve lökositoz da mevcuttu. Peter (16), lökositozdaki artışın cerrahi müdahalenin hayvanda yaratmış olduğu stres sonucunda oluştuğunu belirtmiştir.

Çalışmadaki amaç; köpeklerde enfeksiyon riski taşıyabilecek enterotomi ve gastrotomi gibi operasyonlardan önce tek doz ceftazidime verilerek bunun enfeksiyonları önleyip önleyemeyeceğini araştırmaktır.

Bu çalışma basit bir ilaç denemesi olarak görülebilir. Ancak kliniğimize operasyon amacıyla getirilen köpeklerde operasyondan sonra 7 gün süreyle kullanılmak üzere antibiyotik yazmamıza rağmen, hayvan sahibi ya hiç almamakta, yada yaptırılmamaktadır. İşte bütün bu nedenlerden dolayı operasyon öncesi yapılacak tek doz ceftazidim hayvan sahibini 1 hafta süreyle antibiyotik yaptırma zahmetinden kurtarmaktadır. Ayrıca teşkilatta çalışan

veteriner hekimlerin, post operif dönemde hastalarıyla ilgilenemeyecek meslektaşlarımıza tavsiye edebileceğimiz en uygun yöntemin bu olacağını vurgulamak istiyoruz.

Sonuç olarak; hayvanlar operasyona alınmadan önce mutlaka en az 10-12 saat süreyle aç bırakılmalı, operasyon bölgesinin gerekli asepsi ve antisepsisi sağlanmalı, kullanılan alet ve malzemenin steril olduğundan emin olunmalı ve en önemlisi operasyondan sonra 1 hafta süreyle her gün gelişigüzel antibiyotik yaptırılmıyorsa, operasyondan önce sadece 1 kez ceftazidime yapılmasının yeterli olacağı kanısındayız.

KAYNAKLAR

1. Annis, R. and Allen, AR. An Atlas of Canine Surgery. Philadelphia, 1967.
2. Aslanbey, D. ve Candaş, A. Veteriner Operasyon Bilgisi. Medisan Yayın Serisi, Ankara, 1997.
3. Bergman, L. and Solhoug, JH. Single Dose Chemoprophylaxis in Elective Colorectal Surgery a Comparison Between Doxyclyline Plus Metronidazol and Doxyclyline. Ann. Surg. 1987; 205, 77-81.
4. Bojrab, MJ. Current Techniques in Smal Animal Surgery. Third Edition. Philadelphia, 1990.
5. Burke, JF. The Effective Period of Preventive Antibiotic Action in Experimental Incision and Dermal Lesions. Surgery, 1961; 50,161.
6. Değerli, Ü. Cerrahi Hastalıkların Bakımı ve İlgili Problemler. Yenilik Basımevi, İstanbul, 1970.
7. Değerli, Ü. ve Tunalı, V. Cerrahide Komplikasyonlar ve Tedavileri. Nobel Kitapevi, İstanbul, 1984.
8. Digirol, JT. et. al. The Prophylactic Use of Antimicrobials in Surgery. Current Problems in Surgery. 1983; 20, 76.
9. Doğru, M. Ameliyat Öncesi ve Ameliyat Sonrası. Ankara Üniversitesi Tıp Fakültesi Yayınları, Ankara, 1969.
10. Füzün, M. ve ark. Enfeksiyon Riski Taşıyan Karın Ameliyatlarında Tek doz Antibiyotik Profilaksisi. Çağdaş Cerrahi Dergisi, 1991; 5, 76-79.
11. Hall, LW. and Clarke, KW. Veteriner Anestesia. Ninth Edition. London, 1984.
12. Kayaalp, O. Rasyonel Tedavi Yönünden Tıbbi Farmakoloji. Feryal Matbacılık, 1, 6. baskı. Ankara. 1991.
13. Krkowski, ZH. Stewar, MPM. and Alsayer, HM. Infection After Abdominal Surgery Five Year Prospective Study. Br. Med. Journal. 1984; 288, 278-279.
14. Nightingale, CH. and Greene, DS. Pharmacokinetics and Clinical Use of Cephalosporin Antibiotics. J. Pharmaceuton Sciences. 1975; 64,1899-1927.
15. Özkaya, Y. Şelimen, D. ve Kurdoğlu, M. Yara İnfeksiyonlarında Ameliyathanede Uygulanan Cilt Antisepsisinin Önemi. Çağdaş Cerrahi Dergisi, 1988; 2, 116-118.
16. Peter, H. and Byles, MB. Forane (Compound 469) 2 Biochemical Effects of Repeated Administration to Animals, Response to Bleeding, and Compatibility With Epinephrine. Can. Anaesth. Soc. J. 1971; 18,4,387-389.
17. Polk, HC. and Lopez, MJP. Postoperative Wound Infection: A Prospective Study of Determinant Factors and Prevention. Surgery, 1969; 66, 97.
18. Rambo, WM. Irrigation of the Peritoneal Cavity With Cephalothin. Am. J. Surg. 1972; 123, 192-195.
19. Rule, R. Rubio, M. and Perelli, M. Farmacokinetics of Ceftazidime in Sheep and its Penetration into Tissue and Peritoneal Fluids. Research in Vet. Science, 1991; 51, 3, 233-238.
20. Soback, S. Bar, A. and Ziv G. Clinical Pharmacolgy of Cefazolin in Calves. J. Vet. Med. 1987; 34, 25-32.
21. Soback, S. Farmacokinetics of Single Dose of Cefoxitin Given by the Intravenous and Intramuscular Rotus to Unweaned Calves. J. Vet. Pharmacol Ther. 1988; 11, 155-162.
22. Soback, S. and Ziv, G. Farmacokinetics of Ceftazidime Given Alone and in Combination with

- Probenecid to Unweahed Calves. Am. J. Vet. Res. 1989; 50, 9, 1566-1569.
23. Şanlı, Y. Beta-Lactamaz İnhibitörleriyle Güçlendirilmiş Penisilinler ve Antibakteriyel Sağaltımda Kullanılma Seçenekleri. J. Turkish Vet. Med. Associaton. 1997; 70-76.
24. Thomson, TD. Cephalosporin Group of Antibiotics. JAVMA. 1984; 185,1109-1114.
- Turgut, K. Veteriner Klinik Labaratuar Teşhis. Özel Baskı. Konya, 1995.