

SİĞİRLARDA GÖZLENEN PENİS FİBROPAPİLOMLARININ OPERATİF SAĞALTIMI

Sait BULUT, Sami ÜNSALDI

Fırat Üniversitesi Veteriner Fakültesi, Elazığ-TÜRKİYE

Geliş Tarihi: 18.01.2001

Operative Treatment Of Penile Fibropapilloms Observed In The Cattle

SUMMARY

Nine solitary and 3 multiple types of fibropapilloms were determined in the glans and corpus penises of 12 different bred male cattles aging between 1-3 years. These tumoral masses were operatively removed and no postoperative complication and relapse were observed during follow-up period (6-12 months). It was concluded that this type of tumors that cause temporary impotence and economic loss in the male cattles can be successfully be treated with a single operation.

Key Words: Fibropapillom, penis, cattle

ÖZET

Yaşları 1 ile 3 arasında değişen farklı ırk 12 erkek sığırın glans ve corpus penislerinde 9 soliter ve 3 multiple tipte fibropapillom saptandı. Bu tümör kitleleri operasyonla uzaklaştırıldı ve takip süresince herhangi bir postoperatif komplikasyon ve nükse rastlanılmadı. Erkek sığırlarda geçici aşım isteksizliği ve ekonomik kayba neden olan bu tip tümör kitlelerinin tek seansta operasyonla başarılı bir şekilde sağaltılabileceği kanısına varıldı.

Anahtar Kelimeler: Fibropapillom, penis, sığır

GİRİŞ

Fibropapillomlar esas olarak Fibroblastlar tarafından oluşturulan ve daha çok 1-2 yaş arasındaki genç boğaların preputium ve penislerinde, ender de olsa dişi hayvanların meme ve meme başı derisi ile kuyrukaltı, vulva ve vaginalarında da görülen iyi huylu tümörlerdir. Hastalığın Amerika, Kanada, İngiltere, Almanya ve Fransa gibi bir çok ülkede sıklıkla görüldüğü bildirilmektedir. Fibropapillomlar genellikle glans penis'in corpus penis'le birleşme yeri ile penis'in travmaya açık olan cranio dorsal kısmında yerleşirler (1,2,5,7,10). Erkek üreme organı olan penis radix ve corpus olmak üzere iki kısımdan oluşur. Corpus cavernosum penis beyaz renkli,

kollagen ipliklerden yapılmış fibröz bir tabaka ile sarıdır (3,4,11). Fibropapillomlar çoğunlukla mantarimsi bir görünümde dirler. Preputiumda oluşmalar bazen preputium deliğinden dışarıya doğru yayılabilirler. Glans veya corpus peniste çoğunlukla soliter ve nadir olarak multiple yerleşen fibropapillomların genellikle 2-3 cm.'den daha küçük olduğu, fakat bazen de daha büyük olduğu bildirilmektedir (6,8,9,12,13).

Fibropapillomların esasını bağdoku proliferasyonu ve epitel hiperplasisi oluşturur. Fibropapillomun boyutu ne olursa olsun penis ile bağlantısının zayıf olduğu, sadece bağdoku ve seroza ile sınırlı kaldığı belirtilir. Tümörlerin nedeni olan

virus'un sığır derisinde papillom meydana getiren virus'a benzer olduğu, duyarlılığın yaşa göre değiştiği ve genellikle 1-3 yaş arasındaki genç hayvanların daha duyarlı olduğu, hastalığın yaşlı hayvanlarda pek görülmediği, uzun bir süre kendi haline bırakılan fibropapillomların kısmen küçüldüğü ve sonradan 1-2 ay içinde kendiliğinden kaybolduğu, hastalığı geçirenlerde bir bağışıklığın meydana geldiği vurgulanmaktadır (1,6,7,9).

Suni veya tabii tohumlamada kullanılan boğaların penislerinde görülen papillom ve fibropapillomların hayvanların aşım isteklerini kısmen veya tamamen ortadan kaldırdıkları, aşım isteğinde bulunsu bile başarısız olabileceği rapor edilmektedir (2,8,10). Bilhassa büyük hacimli olan tümörler aşım ve ereksiyon sırasında ağrıya, ülser ve kanamalara neden olabildiği gibi fimosis ve parafimosis'e de neden olurlar (12,13).

Sığır penis ve preputium'larında görülen fibropapillomların operasyonla uzaklaştırılmalarının kolay olduğu, nükslerin pek nadir olabileceği vurgulanmaktadır. Damarlarla iyi beslenen bu tümörlerin bazen saplı, bazen sapsız olduğu, genç hayvanlarda çoğunlukla mitozla çoğaldıkları, operasyonlardan sonra bazen nükslerin oluşabileceği, fakat metastazların asla görülmediği, genç hayvanlarda yumuşak fakat yaşlı hayvanlarda fibröz bir yapıda olduğu ve mitozla çoğalmanın azaldığı belirtilmektedir (7,8,10,12).

Özellikle glans peniste yaygın üremelere bağlı olarak orificium urethra externa'nın ciddi manada tıkanıp, tümöral kitlenin urethra'ya basınç yaparak daraltması sonucunda idrar yapma gücünün ve üriner retention'a neden olduğu, ender de olsa bazı olgularda preputium kıllarının tümörle birlikte penis'i boğarak organın işemik nekrozuna sebep oldukları bildirilmektedir (8,9,12).

Boğa penislerinde nadir olarak görülen fibrom ve fibropapillomların yanı sıra, bazen boğa ve öküzlerde spesifik aktinomikoz ve tüberküloz granülomları da görülebilir. Tümörler çoğunlukla glans peniste yerleşirler ve genellikle 1-2 yaş arasındaki hem sütçü hem de etçi ırklarda görülürler (9,10).

Bu araştırma 20 yıllık (1980-2000) süre içerisinde Fırat Üniversitesi Veteriner Fakültesi Cerrahi Anabilim Dalı Kliniği'ne getirilen erkek sığırlardan 12 olguda görülen fibropapillomun pratik yapan meslektaşların bu yöndeki bilgilerine katkıda bulunmak ve bu konuda yurdumuzda fazla

yayınlanmış literatürün bulunmaması açısından ele alınması uygun görüldü.

MATERYAL VE METOT

Materyalimizi 1980-2000 yılları arasında Fırat Üniversitesi Veteriner Fakültesi Cerrahi Anabilim Dalı Kliniği'ne getirilen 1-3 yaşları arasında 3'ü yerlikara, 2'si holstein, 3'ü montafon ve 4'ü de montafon melezi olmak üzere 12 erkek sığır oluşturdu (Tablo 1). Hayvanların klinik muayenesi yapıldıktan sonra bir gün aç bırakıldı. Ertesi gün 1 ml./100 kg. canlı ağırlığa Xylazin (Rompun-Bayer) i.v. yapılarak operasyon yatakları üzerine yatırılan hayvanlar usulüne uygun tespit edildi.

Glans ve corpus peniste soliter veya multiple yerleşmiş olan fibropapillomların üzeri ve çevresine Batticon sürüldükten sonra, büyüklüğüne göre tümörün çevresine 2-5 ml. lidokain (Jetokain-Adeka) enjekte edildi. Glans veya corpus penisin seroza ve altındaki bağdokuda yerleşen fibropapillomlardan soliter olanlar genellikle eksterpe edildi. Damarlar ligatüre edilerek veya koterize edilerek hemostaz sağlandıktan sonra seroza 00 katgüt ile dikildi. Multiple olanlar ise elektrokoterle uzaklaştırıldıktan sonra Pom. Terramin Pom. Anestol ile karıştırılarak bölgeye lokal uygulandı. Tümörler formalin solüsyonuna konularak histopatolojik muayene için laboratuvara gönderildi. Hayvanlarda operasyondan sonra nükslerin olup olmadığının tespiti için 6-12 ay takipleri yapıldı. Olgular detaylı olarak Tablo 1'de sunulmuştur.

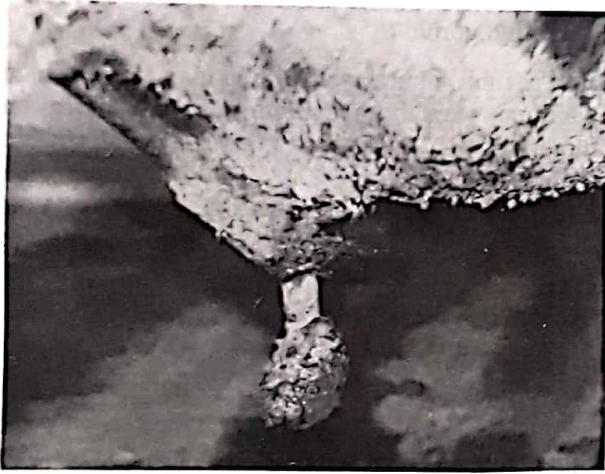
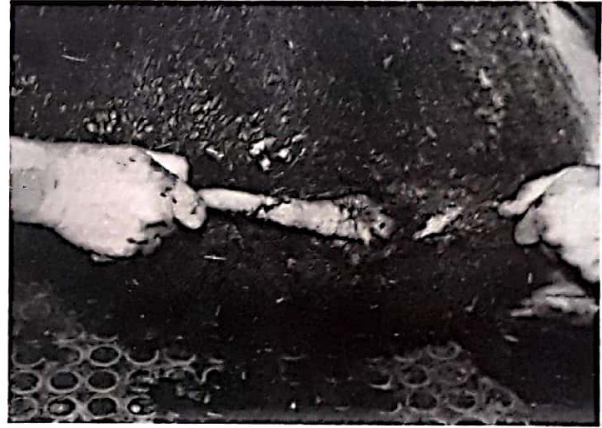
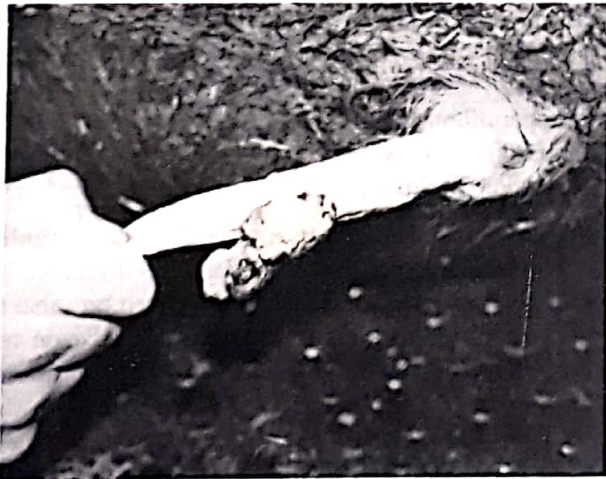BULGULAR

Büyük bir kitleye dönüşmüş fibropapillomlarda tümör kitlesiyle beraber penisin dışarıda kaldığı, organın üzerindeki neoplazma ile birlikte sürekli dış etkilere, travmaya maruz kalması ve yere sürtünmesi sonucunda kanadığı, enfekte olduğu, tümör kitlesi üst tabaka katmanlarının nekrozu sonucu mor, mavi bir renk aldığı, bazen üst kısımlarının çatladığı, yer yer sarımsak bir irin kitlesi ile örtülü olduğu görüldü (Resim 1).

Tümöral kitlenin fazla büyük olmadığı, bilhassa yerlikara besi sığırlarında hayvan sahiplerinin fibropapillomu göremedikleri ve hayvanlarını kliniğe hayvanın idrar yollarında kanama var şikayeti ile getirdikleri tespit edildi. Ancak hayvanlara i.v. yolla Rompun verilmesinden sonra penisin muayenesinde glans penis veya corpus peniste yerleşmiş olan fibropapillomlar çok rahat bir şekilde görüldü (Resim 2).

Tablo 1: Fibropapillom Görülen Erkek Sığırların Irk, Yaş ve Tümörün Yerleştiği Yer ve Tipi.

Olgu No	İrka	Yaşı	Tümörün Yerleştiği Yer	Tümörün Tipi
1	Yerli Kara	2 yaş	Corpus Penis	Multiple
2	Montofon	1.5 yaş	Glans Penis	Soliter
3	Montofon Melezi	14 aylık	Glans Penis	Soliter
4	Yerli Kara	17 aylık	Corpus Penis	Soliter
5	Montofon Melezi	2 yaş	Corpus Penis	Soliter
6	Montofon	13 aylık	Glans Penis	Soliter
7	Holştayn	3 yaş	Glans ve Corpus Penis	Multiple
8	Montofon	1.5 yaş	Glans ve Corpus Penis	Soliter
9	Yerli Kara	2.5 yaş	Corpus Penis	Soliter
10	Montofon Melezi	2 yaş	Corpus ve Glans Penis	Multiple
11	Holştayn	1.5 yaş	Glans Penis	Soliter
12	Montofon Melezi	18 aylık	Glans Penis	Soliter

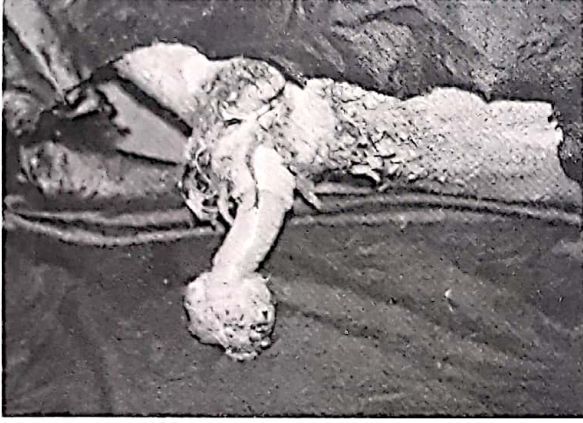**Resim 1.** Üç nolu olgumuzda glans peniste soliter fibropapillom.**Resim 3.** Önceki olgunun operasyon sonrası görünümü.**Resim 2.** Bir nolu olgumuzda multiple fibropapillomun operasyon öncesi görünümü.

Preputium'dan penisin dışarı çıkarılması esnasında elle yapılan palpasyon ve muayene sırasında hafif olan kanamanın daha da arttığı gözlemlendi. Özellikle glans peniste tümöral kitlenin büyük olduğu olgularda parafimososis saptandı (Resim 1,4,5).

Yapılan klinik kontrollerde tümörlerin kan damarları ile iyi beslendikleri belirlendi. Dışarıdan görülmeyen tümörlerin preputium'un ventral duvarında hafif bir konveksite oluşturduğu, palpasyonda hayvanın ağrı duyduğu, tümörün preputium derisi altında sert bir kitle olarak ele geldiği görüldü.

Neoplazmaların yerleşim formları açısından bakıldığında olgularımızın 9'nun soliter (Resim 1,4) ve 3'nün de multiple (Resim 2,5) yapıda olduğu anlaşıldı.

Tabii tohumlamada kullanılan 2 boğada, hayvan sahiplerinin ifadelerine göre aşım isteklerinde bir azalmanın görüldüğü, bazen aşım esnasında veya sonrasında hayvanlarda bir kanamanın olduğu belirtildi.



Resim 4. Altı nolu olguda parafimosise neden olan soliter glans penis fibropapillomu.



Resim 5. On nolu olguda corpus ve glans peniste parafimosise neden olan multiple fibropapillomlar.

Olgularımızda tümörlerin yerleştiği organ ile bağlantısının zayıf olduğu, operasyonla kolayca uzaklaştırıldığı ve histopatolojik olarak sadece örtü epiteli ve subepitel bağdokusu ile sınırlı olduğu görüldü.

TARTIŞMA

Literatürlerde fibropapillomların değişik büyüklüklerde görülebileceği bildirilmektedir (6,8,9). Bizde olgularımızda fındık büyüklüğünden

orta boy bir elma büyüklüğüne kadar varan tümörlere rastladık.

Fibropapillomların daha çok soliter, nadiren de multiple yapıda olduğu vurgulanmaktadır (9,12,13). Olgularımızın 9'u soliter, 3'ü de multiple yapıda idi.

Glans peniste yerleşmiş olan fibropapillomların organın şekil değişikliğine, kanamalara, aşım isteksizliğine ve preputium bölgesinin palpasyonunda duyarlılığa neden olduğu vurgulanmaktadır (2,10). Olgularımızda fibropapillomların glans penis ve corpus peniste yerleştikleri, kanamalara neden olduğu, tabii tohumlamada kullanılan 2 boğanın aşım isteksizlik gösterdiği görüldü.

Tabii tohumlamada kullanılan ve penisinde papillom veya fibropapillom olan boğaların bu tümörleri dişi hayvanın vaginasına bulaştırdığı rapor edilmektedir (1,2). Tabii tohumlamada kullanılan 2 boğanın bulunduğu köylerde böyle bir durumla karşılaşılması. Bunda; boğaların, tedaviye tümörlerin fazla büyümeden erken getirilmesi olmasının etkisi olabileceği kanısındayız.

Bazen boğa ve öküz penislerinde spesifik aktinomikoz ve tüberküloz granülomlarında bulunabileceği ve bunların organın papillom ve fibropapillomlarından ayırt edilmelerinin gerekliliği vurgulanmaktadır. Ayırıcı tanıda aktinomikoz üremelerin daha sert yapıda olmaları; bir bezelyeden fındık büyüklüğüne kadar varan tek veya çok sayıdaki tüberküloz granülomların ise sarımsak, sert, ülserli olmaları ve bazen peynirimsi olan bu nekrotik yayılmaların tüm penisi kaplaması diağnoz açısından önemli kriterlerdir (9,10). Fibropapillomların diferensiyel diağnozu için tüm olgularda tüberkülin testi ve histopatolojik kontroller yapıldı.

Penisin sürekli dışarıda kalmasını zorunlu kılan büyük hacimli fibropapillom olgularında zamanla tümöral kitlenin üzerinin ülserli bir tabaka ile kaplandığı ifade edilmektedir (2,10). Bizde iri hacimli ve eskimiş olgularımızda benzer durumla karşılaştık. Bu gibi olguların kötü koktuğunu da gözlemledik. Boğalarda glans veya corpus peniste yerleşmiş olan fibropapillomların preputium'un visseral ve parietal yaprağında kontakt implantasyonları ve metastazları meydana getirebileceği rapor edilmektedir (7,8,10,12). Olgularımızın hiç birinde preputium'da kontakt sonucu oluşan bir tümöre rastlamadık.

Boğa ve öküzlerin penislerinde görülen fibropapillomlara bağlı olarak inguinal bölgede yüzeysel ve derin lenf düğümlerinde metastazlarında oluşabileceği belirtilmektedir (8,10). Olguların yüzeysel lenf düğümlerinde böyle bir metastaza rastlamadık. Derin olanlarda ise hayvan sahiplerinin kesime yanaşmamasından dolayı inceleme imkanımız olmadı.

Araştırmacılara göre hayvan sahipleri için tümörün varlığı, ereksiyonla penisin preputium'dan dışarı çıkması ya da preputium'dan gelen bir kanın fark edilmesi ile anlaşıldığı belirtilmektedir (9,10). Aşımında isteksizlik veya aşım yapmama, preputium

içinde yuvarlak, düğümlü, sert ve duyarlık gösteren şişkinliklerin olduğu vurgulanmaktadır (7,8). Kliniğe getirilen ve 1-3 cm. büyüklüğüne kadar olan olgularda hayvan sahipleri, hayvanın idrar yollarında bir kanamanın olduğunu, kan işediğini ve preputium'da bir duyarlılığın olduğunu belirttiler. Yaptığımız klinik muayenelerde bölgedeki duyarlılık ve kanama nedeninin peniste yerleşmiş olan küçük yapıdaki tümörlerden ileri geldiğini, daha büyük hacimli olan ve özellikle parafimosise neden olan tümörlerin ise çok rahatlıkla görüldüğünü saptadık.

KAYNAKLAR

1. Campo,M.S.,Moar, M.H., Jarret,W.F.H., Laird,H.M.: A New Papillomavirus Associated with Alimentary Cancer in Cattle. Nature. 1980; Vol. 286,180-182.
2. Dawson,L., Bierchwal,C.J.: Fibropapilloma of the Bovine Penis. Bovine Practitioner. 1983;184-187.
3. Dursun,N.: Veteriner Anatomi II. Medisan Yayınevi. Ankara. 1994; 153-160.
4. Getty,R.: "Sisson and Grossman's The Anatomy of the Domestic Animals". 1975; Volume I. fifth Ed. W.B. Saunders Comp. London.
5. Gilbert,R.O.,Lindsay,W.A.,Levine,S.A.: Successful Surgical Repair of a Vascular Shunt of the Corpus Cavernosum Penis and Penile Fibropapillomata in a Bull. Journal of the South African Veterinary Association. 1987;193-195.
6. Hall,W.C., Nielsen,S.W.,Mc. Ente,K.: Tumours of the Prostate and Penis. Bull.World Health Organ. 1976; Vol.53, 247-256.
7. Jones,T.C.,Hunt,R.D.: Veterinary Pathology., 1983; 360, fifth Ed. Lea-Febiger. Philadelphia.
8. Krause,D., Bader,H.: Zur Oberflächenanästhesie der Penis und Praputialschleimhaut beim Bullen mittels Gingicain Spray "NEU". Dtsch. Tierärztl. Wochenschr. 1964; 71. 556-558.
9. Moulton, J.E.: Tumors of the Genital System., In: Tumors in Domestic Animals., 1978; Second Ed. California. U.S.A. University of California.
10. Müller, H.: Lehrbuch der Speziellen Chirurgie. für Tierärzte und Studierende.,15. Auflage. Ferdinand Enke-Verlag. Stuttgart. 1976; 263-265.
11. Papesko,P.: "Atlas of Topographical Anatomy of the Domestic Animals". 1984; Vol. I. Fourth Ed.,W.B.Saunders Comp. London.
12. Pearson,H.: Surgery of the Male Genital Tract in Cattle. A Review of 121 Cases. Vet.Rec., 1972; 91, 498-509.
13. Thomson,R., Acland, H.M.: Special Veterinary Pathology., Male Reproductive System. 621. B.C. Becker Inc. Toronto. Philadelphia. 1988.