

KADMIYUMUN NEDEN OLDUĞU KARACİĞER VE BÖBREK HASARINA KARŞI ŞELATÖR MADDELERİN ETKİSİ

Kadir SERVİ¹ Aydın ÇEVİK¹ Haki KARA²

¹Fırat Üniversitesi Veteriner Fakültesi, Elazığ-TÜRKİYE
²Fırat Üniversitesi Elazığ Sağlık Yüksekokulu, Elazığ-TÜRKİYE

Geliş Tarihi: 23.02.2000

Effect of Chelating Agents Against to Kidney and Liver Damage to Causes of Cadmium

SUMMARY

In this study were investigated the effects of L-cysteine, methionine, sodium thiosulphate and cobalt chlorur against to liver and kidney damage to causes of cadmium chlorid. Thirty white New Zealand rabbits were divided in to 5 groups. They were injected ip with L-cysteine 5 mmol/kg, methionine 200 mg/kg, sodium thiosulphate 400 mg/kg, cobalt chlorur 20 mg/kg after sc administration of cadmium chlorur 20 µmol/kg. The animals were killed at 24 hour after experiment. Afterwards liver and kidney cadmium levels were determined and histopathological examinations were made.

In conclusion, cadmium levels were increased in kidney though they were decreased in the liver cadmium levels after administration of chelating agents with cadmium chlorid. The severity and distrubition of lesions were found to be consistent cadmium levels of these organs.

Key Words: Cadmium, Chelating agents, Liver and Kidney Toxicity.

ÖZET

Çalışmada kadmiyumun neden olduğu karaciğer ve böbrek hasarı üzerine L-sistein, metiyonin, sodyum tiyosülfat ve kobalt klorürün etkileri araştırıldı. Araştırmada 30 adet tavşan kullanıldı. Tavşanlara deri altı yolla 20 µmol/kg kadmiyum klorür uygulandıktan sonra diğer maddeler (L-sistein 5 mmol/kg, metiyonin 200 mg/kg, sodyum tiyosülfat 400 mg/kg ve kobalt klorür 20 mg/kg) periton içi uygulandı. Hayvanlar 24 saat sonra kesilerek karaciğer ve böbrek kadmiyum düzeyleri belirlendi ve bu organların histopatolojik incelemeleri yapıldı.

Sonuç olarak, kadmiyumla birlikte şelatör maddelerin uygulanmasının karaciğer kadmiyum düzeylerinin azalmasına ve böbrek kadmiyum düzeylerinin artmasına neden olduğu saptandı. Histopatolojik lezyonların şiddet ve dağılımı, karaciğer ve böbreklerdeki kadmiyum düzeyleri ile uyumlu bulundu.

Anahtar Kelimeler: Kadmiyum, Şelat ajanları, Karaciğer ve Böbrek Toksisitesi

GİRİŞ

Sitotoksik bir madde olan kadmiyumun birçok çevresel faktörlerle vücuda alındığı ve bozukluklara yol açtığı (2, 12), vücuda alınan kadmiyumun ilk 6 saat içerisinde karaciğerde, metallothionein adı verilen ve kadmiyumun taşınması, toksisitesi, depolanması gibi olaylarda rol alan bir proteine

bağlandığı, karaciğerden kadmiyum-metallothionein kompleksi şeklinde, başta böbrekler olmak üzere diğer organ ve dokulara dağıldığı bildirilmektedir (9, 10, 15). Kadmiyumun asıl hasar meydana getirdiği yerler, karaciğer ve böbrekler olmakla birlikte, testis ve kemik doku gibi yerlerde de hasar

oluşturabileceği, akut kadmiyum uygulamalarında karaciğerde hasar oluştururken, kronik kadmiyum uygulamalarında ise böbrekte hasar ve birikim oluşturduğu belirtilmektedir (1, 2, 4, 16).

Kadmiyumun neden olduğu karaciğer hasarının inorganik kadmiyumdan şekillendiği, inorganik kadmiyumun karaciğer makromoleküllerine bağlanmak suretiyle hasara neden olabileceği, böbrek hasarının ise, organik kadmiyum bileşiminden kaynaklandığı, kadmiyum - metallothionein kompleksinin ya doğrudan nefrotoksin gibi etki etmesiyle yada pinositoz yoluyla hücre içine alınan bileşikten metallothionein kısmının ayrılarak, serbest kalan kadmiyum iyonunun mitokondrilerde irreversibl hasar ve enerji metabolizmasına direkt etkisiyle, hücrenin ölümüne neden olabileceği belirtilmektedir (3, 8, 9, 10, 16).

Kadmiyum toksisitesinden korunmak amacıyla yapılan araştırmalarda, kadmiyumun çeşitli maddelerle birlikte verilmesiyle, karaciğer kadmiyum düzeyinde azalmalar meydana gelirken, böbreklerdeki kadmiyum konsantrasyonunda artışlar olduğu belirtilmiştir (5, 6, 11, 12).

Yapılan bir araştırmada (11), ratlara deri altı yolla 1.12 mg/kg kadmiyum klorür ve 5 mmol/kg L-Cystein uygulamasını takip eden 30, 60 ve 120 dakikalarda böbreklerde herhangi bir lezyona rastlanılmazken 4. saatten sonra patolojik lezyonların gözlemlendiğini ve vakuollerin şekillendiğini, 24 saat sonra ise medullanın kenar bölgelerinde nekrozun arttığını, karyoreksiz ve ödem şekillendiğini, böbreklerdeki kadmiyum miktarının da 15-20 µg/g arasında olduğunu bildirmişlerdir. Yapılan diğer bir araştırmada (9) ise ratlara 0.1-0.2 mg/kg kadmiyum - metallothionein uygulamasından sonra hasar oluşmazken 0.5 mg/kg kadmiyum uygulamasından 12 saat sonra böbrek proksimal tubulus hücrelerinde piknozis ve sitoplazmik eosinofilia oluştuğunu belirtmektedirler.

Araştırmacılar (13), ratlara butionin sulfoksim vererek glutasyon depolarının tüketilmesini takiben 4 mmol/kg kadmiyum içeren kadmiyum - metallothionein verilmesinden sonraki 12. saatte proksimal tubul hücrelerinde nekrozların şekillendiğini, ratlara 5 hafta süreyle günde 0.3 mg/kg kadmiyum içeren kadmiyum metallothionein kompleksini periton içi yolla enjekte ederek yapılan araştırmada (15) ise, uygulamanın ilk 24. saatinde böbrek proksimal tubul hücrelerinde akut nekroz şekillendiğini, bu durumun 2 ve 3. haftalarda devam ettiğini bildirmişlerdir.

Yapılan araştırmalarda (1, 10) farelere 0.12 mmol/kg kadmiyumla birlikte 6 mmol/kg sistein, 6 mmol/kg metiyonin ve 6 mmol/kg sodyum tiyosülfatın verilmesinin, kadmiyumun neden olduğu testis hasarına karşı etkili olduğu, sistein, peptid ve metallothionein ön uygulamasının ise, kadmiyumun neden olduğu toksisiteyi azalttığı belirtilmiştir.

Bu çalışmanın amacı, akut kadmiyum toksisitesine karşı L-sistein, metiyonin, sodyum tiyosülfat ve kobalt klorürün etkilerini araştırmaktır.

MATERYAL VE METOT

Hayvan materyali: Çalışmada cinsiyetleri göz önünde bulundurulmayan, yaşları 1, ağırlıkları 2-3 kg arasında değişen 30 adet tavşan kullanıldı. Her grupta 6 hayvan deneye alındı. Kadmiyum klorür deri altı yolla, diğer maddeler periton içi yolla verildi. Uygulama grupları aşağıdaki şekilde oluşturuldu.

Deney Grupları

1. grup: 20 µmol/kg kadmiyum klorür verilen grup (kontrol grubu),
2. grup: 20 µmol/kg kadmiyum klorür + 5 mmol/kg sistein uygulanan grup,
3. grup: 20 µmol/kg kadmiyum klorür + 200 mg/kg metiyonin uygulanan grup,
4. grup: 20 µmol/kg kadmiyum klorür + 400 mg/kg sodyum tiyosülfat uygulanan grup,
5. grup: 20 µmol/kg kadmiyum klorür + 20 mg/kg kobalt klorür uygulanan grup.

Metod;

Kadmiyum tayini: Tavşanlara, periton içi yolla uygulama yapıldıktan 24 saat sonra, hayvanların Arteria carotisleri kesilerek öldürüldü ve 10'ar gram karaciğer ve 1'er adet böbrekleri alındı. Alınan karaciğer ve böbrek numuneleri gerekli işlemlerden geçirildikten sonra Atomik Absorbsiyon Spektrofotometrisinde kadmiyum düzeyleri belirlendi (15).

Histopatolojik Muayene: Uygulamadan 24 saat sonra kesilen tavşanların sistemik nekropsileri yapılarak, böbreklerin biri ile karaciğerin bir kısmı histopatolojik muayeneleri için ayrıldı. Alınan karaciğer ve böbrek numuneleri %10'luk tamponlu nötral formalin solusyonunda tesbit edildi. Klasik

işlemlerden geçirildikten sonra, doku örneklerinden hazırlanan parafin bloklar, mikrotomda 5µm kalınlığında kesilerek hematoxylin-eosin (H.E.) ile, karaciğerden hazırlanan dondurma kesitler kryptomda 10-15µm kalınlığında kesilerek oil Red O yöntemi ile boyanarak, ışık mikroskobunda incelendi (7).

BULGULAR


Tavşanların karaciğer ve böbrek kadmiyum düzeyleri tablo 1'de, gösterilmiştir.

Tablo 1. 20 µmol/kg kadmiyum klorür ve şelat yapıcı maddelerin periton içi yolla verilmesinden 24 saat sonra karaciğer ve böbrek kadmiyum düzeyleri.

Gruplar	Karaciğer kadmiyum düzeyi (µg/g)	Böbrek kadmiyum düzeyi (µg/g)
1.grup	41.4 ± 0.4	12.6 ± 0.2
2.grup	25.3 ± 0.7	48.3 ± 0.9
3.grup	18.8 ± 0.7	36.3 ± 1.0
4.grup	30.2 ± 1.0	13.2 ± 0.8
5.grup	22.3 ± 0.9	30.5 ± 1.1

Makroskobik olarak, 1. grup tavşanların karaciğerlerinin büyüdüğü, kenarlarının kütleştiği, şişkin bir görünümde olduğu, böbreklerin hafif derecede büyüdüğü, kırmızımsı bir renk aldığı dikkati çekti. İkinci, 3., 4. ve 5 gruptaki tavşanların karaciğerlerindeki makroskobik lezyonlar 1. gruptakine göre daha az şiddetli, buna karşılık böbreklerdeki makroskobik lezyonlar daha çok şiddetli idi.

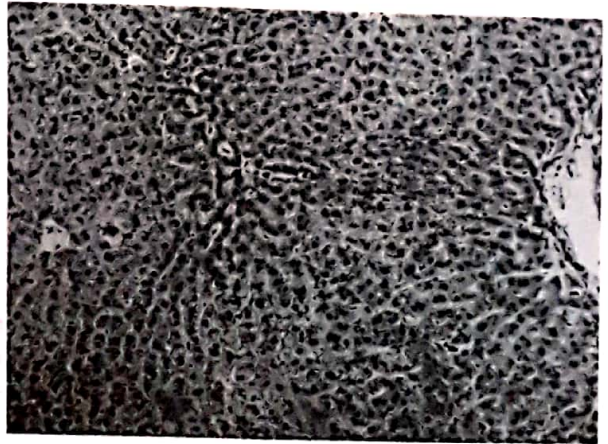
Mikroskobik olarak, kontrol grubundaki (1. grup) tavşanların karaciğerlerinde; hepatositlerde diffuz bir hidropik dejenerasyon ve sentrilobuler bölgelerde şiddetli nekrozun varlığı gözlemlendi (Şekil 1). Dördüncü gruptaki tavşanların karaciğerlerinde, kayda değer bir mikroskobik lezyon gözlenmezken, 2, 3 ve 5. gruptaki hayvanların karaciğerlerindeki lezyonlar birinci gruba göre daha hafif şiddetli idi (Şekil 3). Birinci grup tavşanların böbreklerinde, kanama ile birlikte, proksimal tubulus epitellerinde dejenerasyon ve nekroz gözlemlendi (Şekil 2). Diğer grupların böbreklerindeki lezyonların şiddeti, 1. gruba göre daha fazla olduğu tespit edildi (Şekil 4).



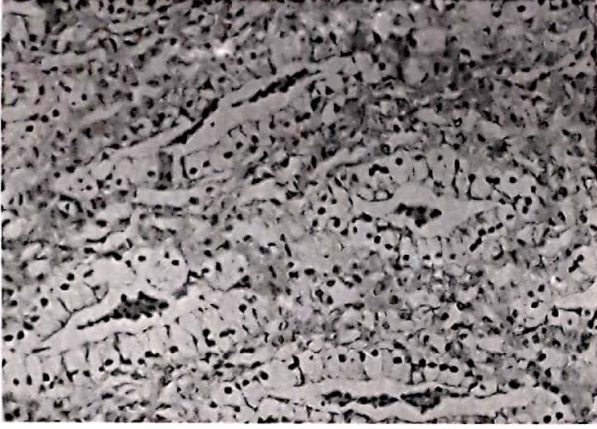
Şekil 1. Karaciğerde, diffuz hidropik dejenerasyon (1.grup), HE X 66.



Şekil 2. Böbrekte, proksimal tubulus epitellerinde dejenerasyon ve nekroz ile intersitisyel kanama (1.grup), HE X 66.



Şekil 3. Karaciğerde, dejenerasyon ve nekroz (3. Grup), HE X 33.



Şekil 4. Böbrekte, şiddetli hidropik dejenerasyon (2. Grup), HE X 66.

TARTIŞMA

Özellikle karaciğer ve böbreklerde çeşitli hasarlara neden olan kadmiyumun toksisitesinin doza bağımlı bir şekilde arttığı, akut olaylarda karaciğerde, kronik olaylarda ise böbreklerde hasarın daha fazla olduğu belirtilmektedir (3, 12, 14, 15, 16). Yine yapılan çeşitli araştırmalarda (1, 2, 6, 9, 10, 11, 12) kadmiyumla birlikte metallothionein, sistein, metiyonin, gibi maddelerin verilmesiyle karaciğerdeki kadmiyum miktarı ve oluşturduğu lezyonlar azalırken, böbreklerde kadmiyum düzeyinin ve hasarının arttığı belirtilmiştir.

Yapılan bir araştırmada (3), farelere 20 $\mu\text{mol/kg}$ kadmiyumun, periton içi yolla verilmesini takiben 14. saatten itibaren karaciğerde nekrozun şekillendiği bildirilmiştir. Bu çalışmada tavşanlara 20 $\mu\text{mol/kg}$ kadmiyum verilmesinden 24 saat sonra, karaciğer ve böbrek kadmiyum miktarlarının sırasıyla 41.4 $\mu\text{g/g}$ ve 12.6 $\mu\text{g/g}$ olduğu, mikroskopik olarak karaciğerde hepatositlerde diffuz bir hidropik dejenerasyon ve sentrilobuler bölgelerde nekroz, böbreklerde ise kanama ile birlikte, proksimal tubulus epitel hücrelerinde yaygın hidropik dejenerasyon ve nekrozların meydana geldiği gözlemlendi.

Bir başka araştırmada (11), ise ratlara 1.12 mg/kg kadmiyum klorürle birlikte 5 mmol/kg L-sistein uygulamasından 24 saat sonra böbrek hücrelerinde piknoz, karyoreksis ve ödem şekillendiği, böbrek kadmiyum düzeyinin ise 15-20

$\mu\text{g/g}$ arasında olduğu bildirilmiştir. Tablo 1 incelendiğinde, kadmiyum klorür ve sistein uygulanan deney hayvanlarının karaciğer kadmiyum düzeyinin 25.3 $\mu\text{g/g}$, böbreklerin ise 48.3 $\mu\text{g/g}$ olduğu, mikroskopik olarak, tavşanların karaciğerlerinde lokal ve az sayıda hepatositlerde nekroz geliştiği, böbrek tubulus epitel hücrelerinde yaygın, şiddetli hidropik dejenerasyon ve nekroz ile birlikte intersitisyel kanamaların meydana geldiği görülmektedir.

Farelere 0.12 mmol/kg kadmiyumla birlikte 6 mmol/kg sistein, 6 mmol/kg metiyonin ve 6 mmol/kg sodyum tiyosülfatın verilmesinin, kadmiyumun neden olduğu testis hasarına karşı etkili olduğu belirtilmiştir (1).

Kadmiyum klorür ile birlikte metiyonin verilen tavşanların karaciğer ve böbrek kadmiyum düzeyinin sırasıyla 18.8 ve 36.3 $\mu\text{g/g}$ olduğu, karaciğerlerinde mikroskopik olarak hidropik dejenerasyon, böbreklerde ise tubulus hücrelerinde şiddetli nekrozların olduğu tesbit edildi. 20 $\mu\text{mol/kg}$ kadmiyum klorür ve 400 mg/kg sodyum tiyosülfat verilen tavşanların karaciğer ve böbrek kadmiyum düzeyleri 30.2 ve 13.2 $\mu\text{g/g}$ olurken karaciğerlerinde mikroskopik olarak kayda değer bir hidropik dejenerasyon ve nekroz olmadığı, böbreklerde ise kanama ile birlikte tubulus epitel hücrelerinde hidropik dejenerasyonun olduğu görüldü. 20 $\mu\text{mol/kg}$ kadmiyum klorür ve 20 mg/kg kobalt klorür verilen hayvanların karaciğer ve böbrek kadmiyum konsantrasyonunun 22.3 ve 30.5 $\mu\text{g/g}$ olduğu, mikroskopik olarak karaciğerde fokal hidropik dejenerasyon ve hepatositlerde yer yer nekroz olduğu, böbreklerde kanama ile birlikte, proksimal tubulus epitel hücrelerinde fokal dejeneratif değişiklikler ve nekrozun meydana geldiği gözlemlendi.

Kadmiyum ile birlikte metiyonin, sodyum tiyosülfat ve kobalt klorür verilmesinin, karaciğer ve böbrek kadmiyum düzeyindeki değişimler ve bu organlardaki morfolojik lezyonlar çeşitli araştırmacıların (1, 2, 5, 9, 10, 11) bildirmiş oldukları sonuçlara uygunluk gösterdiği belirlendi.

Sonuç olarak, tavşanlara kadmiyumla birlikte verilen metiyonin, L-sistein, sodyum tiyosülfat ve kobalt klorür karaciğerlerde hasarı azaltırken, böbreklerdeki hasarı artırmaktadır. Bu durum hem kadmiyum düzeylerinde, hemde morfolojik bulgularda açıkça tesbit edildi.

KAYNAKLAR

1. Gunn, S.A., Gould, T.C. and Anderson, W.A.D. Protective Effect of Thiol Compounds Against Cadmium-Induced Vascular Damage to Testis. *Proc.Soc.Exp.Biol.Med.*, 1966; 122, 1036-39.
2. Gunn, S.A., Gould, T.C. and Anderson, W.A.D. Protective Effect of Estrogen Against Vascular Damage to Testis Caused by Cadmium. *Proc.Soc.Exp.Biol.Med.*, 1965; 119, 901-5.
3. Habeebu, S.S.M., Lui, J. and Klaassen C.D. Cadmium Induced Apoptosis in Mouse Liver. *Toxicol.Appl.Pharmacol.*, 1998; 149, 203-209.
4. Katsuta, O., Hyratsuka, H., Musumoto, J., ve ark. Ovariectomy Enhances Cadmium-Induced Nephrotoxicity and Hepatotoxicity in Rats. *Toxicol.Appl.Pharmacol.*, 1993; 119, 267-274.
5. Kennedy, A. The Effect of L-Cystein on the Toxicity Of Cadmium. *Br.J.Exp.Path.*, 1968, 49, 360-364.
6. Kojima, S., Kaminaka, K., Kiyozumi, M. and Honda, T. Comparative Effects of Three Chelating Agents on Distribution and Excretion of Cadmium in Rats. *Toxicol.Appl. Pharmacol.*, 1986; 83, 516-524.
7. Luna, L.G., *Manuel of Histologic Staining Methods of the Armed Forces Institute of Pathology*, 3 rd Ed., Mc GrawHill Book Company, New York, 1968.
8. Maitani, T., Cuppage, F.E. and Klaassen, C.D. Nephrotoxicity of Intravenously Injected Cadmium-Metallothionein: Critical Concentration and Tolerance. *Toxicol. Appl. Pharmacol.*, 1988; 10, 98-108.
9. Min, K.S., Hatta, A., et.al. Protective Role of renal Metallothionein Against Cd Nephropaty in Rats. *Toxicol.Appl.Pharmacol.*, 1987; 88, 294-301.
10. Min, K.S., Onosaka, S. and Tanaka, K. Renal Acumulation of Cadmium and Nephropathy Following Long-term Administration of Cadmium-Metallothionein. *Toxicol.Appl.Pharm.*, 1996; 141, 102-109.
11. Murakami, M. and Webb, M. A Morphological and Biochemical Study of the Effects L-Cysteine on the Renal Uptake and Nephrotoxicity of Cadmium. *Br.J.Exp.Path.*, 1981; 62, 115-130.
12. Servi, K. and Kara, H. Tavşanlarda Kadmiyumun Doku Dağılımı Üzerine Bazı Şelat Yapıcı Maddelerin Etkisi. *F.Ü.Sağ.Bil.Derg.*, 1996; 10 (2), 325-333.
13. Suzuki, C.A.M. and Cherian, M.G. Renal Glutathione Depletion and Neprotoxicity of Cadmium-Metallothionein in Rats. *Toxicol.Appl.Pharmacol.*, 1989; 98, 542-552.
14. Wang, C. and Bhattacharyya, M.H. Effect of Cadmium on Bone Calcium and ⁴⁵Ca in Nonpregnant Mice on a Calcium-Deficient Diet: Evidence of Direct Effect on Cadmium on Bone. *Toxicol.Appl. Pharmacol.*, 1993; 120, 228-239.
15. Wang, X.P., Chan, H.M., Goyer, R.A. and Cherian, M.G. Nephrotoxicity of Repeated Injections of Cadmium-Metallothionein in Rats. *Toxicol.Appl.Pharmacol.*, 1993; 119, 11-16.
16. Wong, K.L., Cachia, R. And Klaassen, C.D. Comparison of the Toxicity and Tissue Distribution of Cadmium in Newborn and Adult Rats after Repeated Administration. *Toxicol.Appl.Pharmacol.*, 1980; 56, 317-325.